

Cutan T-sejtes lymphomák bőrre irányuló kezelése (skin directed treatment) egy eset kapcsán

Skin directed treatment of cutaneous T-cell lymphomas, case report

POZSGAI MELÁNIA DR.¹, GYULAI ROLLAND DR.¹, GYÖMÖREI CSABA DR.²,
LENGYEL ZSUZSANNA DR.¹

Pécsi Tudományegyetem, Klinikai Központ, Bőr-, Nemikórtani és Onkodermatológiai Klinika, Pécs¹
Pécsi Tudományegyetem, Klinikai Központ, Pathológiai Intézet, Pécs²

ÖSSZEFOGLALÁS

A cutan T-sejtes lymphomák ritka, klinikai lefolyásukat, prognózisukat tekintve jelentős különbségeket mutató kórképek. A kezelés megválasztása alapvetően a stádiumtól függ, a betegség korai stádiumaiban csak bőrre irányuló kezelés ajánlott. A kezelési módok többségével teljes gyógyulás nem, csak hosszú távú remisszió érhető el. A szerzők egy 52 éves nőbeteg esetét ismertetik, akinél 2019 tavaszán kiterjedt anularis, erythemás, beszűrt plakkok jelentkeztek. A szövettani vizsgálat mycosis fungoides igazolt, a képalkotó vizsgálatok során nyirokcsomó vagy más szervi érintettség nem igazolódott. Tekintettel a betegség kiterjedtségére (IB stádium), PUVA kezelés indult. A 2019 szeptemberétől összesen 21 alkalommal végzett fénykezelést követően a beteg komplett remisszióba került. A szerzők részletesen áttekintik a jelenleg érvényes nemzetközi ajánlások alapján a mycosis fungoides bőrre irányuló kezelési lehetőségeit.

Kulcsszavak:

cutan T-sejtes lymphoma – lokális terápia –
mycosis fungoides – PUVA

SUMMARY

Cutaneous T-cell lymphomas are rare diseases with significant differences in their clinical course and prognosis. The choice of treatment basically depends on the stage, in the early stages of the disease only skin directed treatment is recommended. With most of the treatment modalities, complete cure is not possible, only long-term remission can be achieved. The authors report the case of a 52-year-old female patient who developed extensive annular, erythematous, infiltrated plaques in the spring of 2019. Histological examination confirmed mycosis fungoides, imaging did not show lymph node or other organ involvement. Given the disease (stage IB), PUVA treatment was initiated. After a total of 21 sessions of phototherapy from September 2019, the patient underwent complete remission. The authors provide a detailed review of skin directed treatment options for mycosis fungoides based on current international recommendations.

Key words:

cutaneous T-cell lymphoma – mycosis
fungoides – PUVA – skin directed therapy

A cutan T-sejtes lymphomák (CTCL) heterogén betegségecsoportot képviselnek a non-Hodgkin lymphomákon belül a klinikai megjelenés, a terápiás válasz, valamint a genetikai hátteret illetően (1). Az indolens formákban a folyamat éveket, évtizedekig csak a bőrt érinti, az agresszív formáknál azonban hamar nodalis, belső szervi manifesztációk lépnek fel (2). A cutan lymphomák 2/3-a T-sejtes lymphomák közé tartozik. A legismertebb CTCL a mycosis fungoides (MF), mely az összes cutan lymphoma 50%-áért, a CTCL 60%-áért felelős, incidenciája 1995 óta változatlanul 5,6/1.000.000-ra tehető (2-4). A primer cutan CD30+ lymphoproliferatív kórképek a CTCL második leggyakoribb csoportja, az összes CTCL körülbelül 25%-át

teszik ki (5). A Sézary syndroma ritkábban fordul elő, de lefolyása jóval kedvezőtlenebb (3). A felsoroltakon kívül az egyéb típusok ritkák, együttesen a CTCL kevesebb, mint 10%-át adják (6).

A CTCL lefolyása és prognózisa általában lényegesen kedvezőbb a nodalis formáknál, ezért kezelésük is más elvek szerint történik (2). A CTCL kezelésének megválasztását a folyamat kiterjedése, (testfelület 10% alatti – 10% feletti – 80% feletti), stádiuma határozza meg (7).

Ugyanakkor az individuális preferenciákat mindig szem előtt kell tartanunk. A betegség lokalizált, korai stádiumaiban elsősorban a bőrre irányuló kezelés (skin directed therapy–SDT) ajánlott. Korai stádiumú

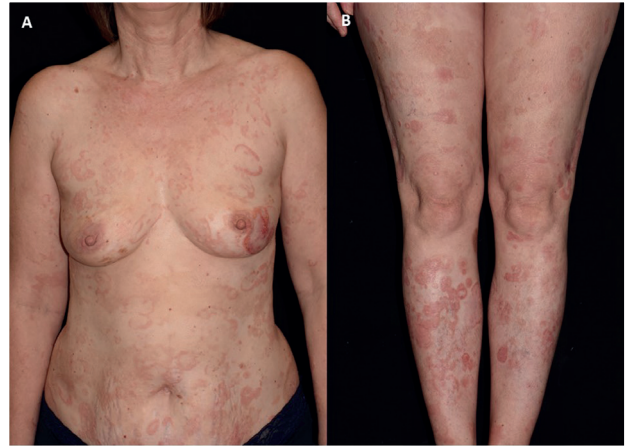lymphomák esetében gyakran komplett remisszió is elérhető helyi kezeléssel (8).

Az előrehaladottabb CTCL-nél szisztémás kezelés is szükségessé válik, ezen esetek továbbra is komoly kihívást jelenthetnek a gyakorló orvosok számára.

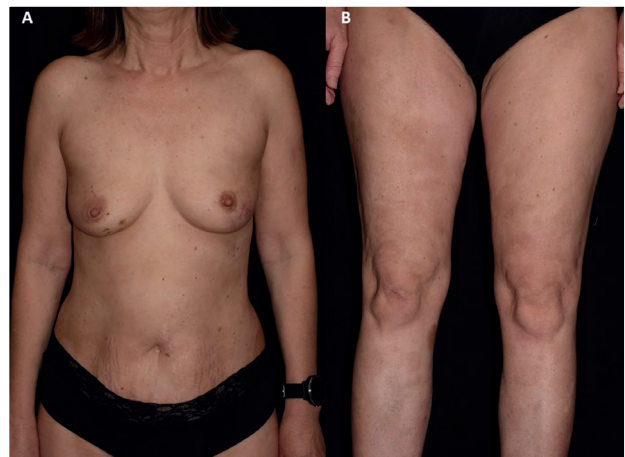Összefoglaló közleményünkben egy eset kapcsán mutatjuk be a CTCL-ben alkalmazható helyi készítményeket.

Esetbemutató

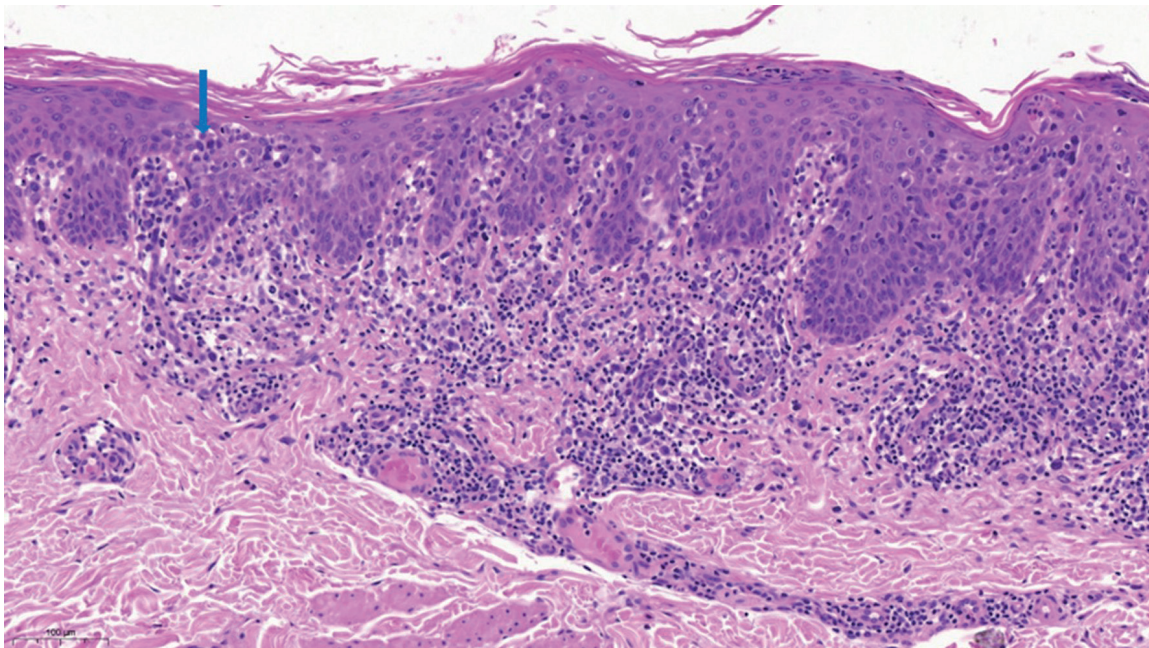
Az 52 éves nőbeteg anamnéziséből krónikus pajzsmirigygyulladás emelendő ki. 1997-ben jelentkeztek először bőrtünetei a törzsön halvány foltok formájában, melyekkel évekig nem fordult orvoshoz. Első alkalommal 2007-ben jelentkezett ambulanciánkon. Kivizsgálása során szövettani vizsgálat történt, mely a tüneteket atópiás dermatitisnek véleményezte. Lokális szteroid illetve emolliens kezelésben részesült, melyre tünetei regrediáltak. Ezt követően a beteg 12 évig nem jelentkezett klinikánkon. 2019 tavaszán észleltük ismét, testszerte kiterjedt éremnyi-tenyéryi anuláris rajzolatot mutató, beszűrt szélű erythemas plakkokkal. Fizikális vizsgálat során nyirokcsomó nem volt tapintható. Szövettani vizsgálata közepes méretű atipusos T-sejtek epidermotrop infiltrációját, valamint immunhisztokémiailag CD30, CD3 pozitivitást, enyhe CD4 és CD8 pozitivitást, illetve csökkent CD7 expressziót véleményezett (1. ábra). PCR vizsgálattal clonális TCR átrendeződés volt látható. Mindezek alapján az MF diagnózisát állítottuk fel. A 2007-es minta revíziója is megtörtént, mely az akkori atópiás dermatitis diagnózissal egyetértett. Az áramlási citometria megtartott perifériás sejtarányt mutatott. Az elvégzett CT vizsgálatokon belszeri manifesztaáció nem igazolódott. 2019 szeptemberében tekintettel a kiterjedt plakkos tünetekre (IB stádium), lokális potens szteroid terápia mellett PUVA kezelés indult (2. ábra). Összesen 21 alkalommal részesült fényterápiában (összdózis: 18,63 J/cm²), melyre tünetei regrediáltak. Jelenleg az utolsó, 2019 decemberében végzett PUVA kezelés óta bőrtünetei komplett remisszióban vannak (3. ábra).



2. ábra
Kezelést megelőző állapot



3. ábra
PUVA terápiát követő állapot



1. ábra

Mycosis fungoidesre karakterisztikus atipusos cerebriform, hiperkróm magokkal jellemezhető epidermotróp T-sejtes infiltrátum látható Pautrier microabscessusokkal (kék nyíl) (HE 150x).

Megbeszélés

A cutan T-sejtes lymphomák korai stádiumában (IA-IIA) első vonalbeli kezelésként lokális kortikoszteroidok, lokális citosztatikumok (carmustine, mustár nitrogén), imikvimod, retinoidok, fénykezelés vagy lokális radioterápia választható. Míg terápia refrakter esetekben, illetve beszűrtebb, kiterjedtebb tünetek (IB, limitált IIB) mellett kombinációs kezelések is szóba jönnek, mint például fényterápia+IFN- α , fényterápia+retinoidok, retinoid+IFN- α fényterápia+extracorporális fotoferezis, valamint radioterápia, ritkán teljestest elektron besugárzás (3,9,10). Végleges gyógyulás csak kivételesen fordul elő. A lokális kezelés nemcsak a klinikailag észlelhető bőrtünetek, hanem a szubjektív panaszok, mint például a kínzó viszketés enyhítésére is szolgál. A kezelési eljárások részben immunmoduláció, részben proliferáció-gátló hatásuk révén korlátozzák a patológiás lymphoma-sejt klónokat (7).

A jelenleg érvényes NCCN (2.2020) illetve ESMO (2018) guideline a fent felsorolt terápiákat a kiterjedtség mértékének függvényében javasolja, de nem határozza meg a kiválasztási sorrendet, szabadságot biztosítva a kezelőorvos számára, az egyénre szabott kezelési terv kidolgozásához. A terápia kiválasztásakor az egyik legfontosabb, sokszor hangsúlyozott szempont a bőrérzékenység mértéke (T stádium) (9,10). Stádium besoroláshoz jelenleg a cutan T-sejtes lymphomák legújabb, 2018-ban átdolgozott, WHO-EORTC klasszifikációját alkalmazzuk (6). Fontos azonban szem előtt tartani a betegek egyéni lehetőségeit, szociális helyzetét. Előfordulhat ugyanis, hogy egy egyedül élő beteg nem tudja alkalmazni a lokális kezelést a hátán, nem tudja magát megfelelően ellátni, vagy nem tudja biztonságosan betartani a fototerápiás szabályokat. Végül regionális különbségek adódhatnak az egyes SDT-k

preferenciájában, illetve bizonyos kezelések nem érhetőek el minden országban.

Esetünk jól szemlélteti, hogy a bőrre lokalizált kezelések kombinációjával igen kiterjedt esetben is tartós komplett remisszió érhető el. Az esetnek több érdekessége is van: az egyik, hogy a betegünknel a MF atópiás dermatitissel asszociáltan fordult elő, és az irodalmi adatok alapján ennek a gyakorisága az elmúlt évtizedben emelkedő tendenciát mutat, pontos oka jelenleg nem ismert (11). A másik, hogy a betegünknel részleges, hangsúlyosan az epidermalis komponensben CD30+ sejtek voltak detektálhatóak. MF esetében a nagy sejtes transzformáció megjelenése (CD30+ pozitív sejtek) rossz prognózist jelent (12). Esetünk nem transzformált forma, ismert, hogy nem transzformált formákban is előfordulhat a tumor sejtek CD30 pozitivitása (13). Végül kiemelnénk, hogy esetünkben szövettanilag CD4 és CD8 kettős pozitívítás igazolódott, melynek előfordulása igen ritka a konvencionális CD4+/CD8- fenotípushoz képest. Egy közleményben a CD4, CD8 ko-expressziós esetekhez jobb prognózis társult (14).

A továbbiakban a bőrre irányuló terápiás lehetőségekre részletesebben is kitérünk (1. táblázat).

Lokális szteroidok

A helyi kortikoszteroidok már az 1960-as évek óta az egyik leggyakrabban alkalmazott szerek korai stádiumú cutan lymphomában (15). A klinikai vizsgálatok szerint a potens szteroiddal kezelt IA-IB stádiumú MF teljes válaszadási rátája (ORR) 82–94%-ra tehető. A terápiás válasz hossza a kezelés felfüggesztését követően azonban rövid, medián 9 hónapos után követés során a betegek mindössze 18–37%-ánál várható komplett remisszió (16). Helyi mellékhatások előfordulása potens szteroid 3, vagy több hónapos használatát követően 10–20% közé tehető. Leggyakrabban irritatív dermatitis, purpura, atrófia, stria előfordulásával számolhatunk (17,18).

Lokális terápia	Indikáció (stádium)	Hatékonyság	Mellékhatás	Evidencia szint
szteroid	IA-IIA	ORR: 82-94% CR: 25-63%	irritatív dermatitis, purpura, atrophia, stria	IV, A
mustár nitrogén	IA-IIA	ORR: 83-93% CR: 34-65%	kontakt dermatitis, irritatív dermatitis, hiperpigmentáció	II, B
carmustin	IA-IB	ORR: 84-98% CR: 47-86%	erythema, teleangiectasia, kontakt dermatitis, csontvelő szuppresszió	II, B
retinoid	IA-IB	ORR: 63% CR: 21%	exanthema, viszketés, fájdalom, vesiculo-bullosus bőrtünetek	III, B
imikimod	IA (IB)	ORR: 80% CR: 45%	fájdalom, bőrpír, irritáció, ulceráció, viszketés	-
NB-UVB	IA-IIA	CR: 54-90%	erythema, fájdalom	III, A
PUVA/UVA1	IA-IIB	CR: 65-85%	erythema, fájdalom, non-melanoma tumor	III, A
Sugárterápia	IA-IIB	ORR: 97-100% CR: 92%	erythema, fájdalom, radiodermatitis	IV, A

1. táblázat

CTCL-ban alkalmazható bőrre irányuló kezelések összefoglalása

Retinoidok

Jelenleg a lokálisan alkalmazható retinoidok közül csak az 1%-os bexaroten gél rendelkezik FDA engedéllyel korai stádiumú CTCL esetében (IA-IB) (8,19-21). A bexaroten egy retinoid X receptor (RXR) agonista. Az RXR-hoz szelektív kötődése révén a tumor ellenes hatása fokozottabb, a mellékhatás profil pedig kedvezőbb, mint a RAR retinoidok esetében (3). A retinoidok mind mono-, mind kombinációs terápia formájában már az 1980-as évek óta használatosak CTCL kezelésére. A bexaroten gél fázis 1-2-es vizsgálatában, monoterápiaként alkalmazva korai stádiumú CTCL/MF (IA-IIA) esetében 67%-os teljes válaszadási ráta (ORR), 42%-os parciális remisszió, 21%-os komplett remisszió volt látható. Bőr mellékhatások megjelenése gyakori, 87%-ra tehető. Legtöbbször bőrkiütés, viszketés, vesiculobullusos bőrtünetek megjelenésével számolhatunk (21).

Esettanulmányok jó terápiás hatásról számolnak be egyéb lokális retinoidokkal is, mint például a tazarotene 0,1% (22,23) vagy az alitretinoin 0,1% (24), jelenleg azonban ezek nem törzskönyveztek ebben az indikációban.

Mechlorethamin (mustár nitrogén)

A mechlorethamin (MCH, mustár nitrogén) egy citotoxikus alkiláló ágens, melyet az Egyesült Államokban már 1949 óta használtak korai MF lokális kezelésére (25). Hatékonyságát tekintve T1 stádiumú betegek esetében 51–84%, T2 stádiumban 31–62,2%-ra tehető a komplett remisszió aránya (26). 2013-ban 0,016%-os mechlorethamin gél az FDA engedélyezte IA-IB stádiumú MF másodvonalbeli kezelésekként, majd 2017-ben a 0,02%-os mechlorethamin gél European Medicines Agency (EMA) engedélyt kapott. Jelenleg hazánkban még nem elérhető. Az optimális terápiás alkalmazásra (beleértve a kezelési gyakoriság, a kezelt terület nagysága) továbbra sem született egységes konszenzus, a jelenleg elérhető klinikai vizsgálatok többsége retrospektív, illetve nem monoterápiában történt a vizsgálat (1). A mellékhatásokat tekintve, az esetek 10-40%-ában irritatív kontakt dermatitis fordulhat elő, ritkábban allergiás kontakt dermatitis, hiperpigmentáció is kialakulhat. Egyes szerzők lokális szteroiddal való kombinált használatát is javasolják, ezáltal kevesebb a mustár nitrogén expozíció, így növelhető a tolerabilitás (27,28). Korábbi klinikai vizsgálatok során felmerült, hogy MCH alkalmazása mellett megnövekedhet a másodlagos tumor kialakulásának a rizikója. 2014-ben egy 30 év beteganyagát áttekintő tanulmány nem talált összefüggést az MCH kezelés és bőr tumorok/ pulmonológiai betegségek megnövekedett előfordulása között (27).

Carmustin (BCNU)

A carmustin, más néven bis-chloroethyl-nitrosourea (BCNU) a mustár nitrogénhez hasonlóan az alkiláló kemoterapeutikumok közé tartozik. A terápiás hatékonysága nagyon hasonló a mustár nitrogénéhez, a komplett remisszió aránya 86% (T1), 48% (T2) és 21%-ra (T3) tehető (29). Mellékhatásokat tekintve BCNU esetében leggyakrabban erythema majd akár permanens

teleangiectasia, kontakt dermatitis fordulhat elő. Fontos azonban szem előtt tartani a szisztémás mellékhatás (myeloszuppresszió) előfordulását is, mely akár 28%-ban is kialakulhat (30). Rövid (2–4 hetes) kezelési séma alkalmazása javasolt, főleg kiterjedt tünetek esetén, rendszeres vérkép kontroll mellett (31).

Imikvimod

Ez idáig kevés számú publikáció született az imikvimod krém terápiás hatékonyságáról CTCL-ben (8). Egy mindössze 20 esetszámú tanulmányban IA-IIIB stádiumú mycosis fungoides esetében 80%-os teljes válaszadási ráta, 45% komplett remisszió és 35% parciális remisszió igazolódott. A betegek 20%-a nem reagált a kezelésre. Az imikvimod mellékhatásai közt szerepelnek a fájdalom, bőrpír, irritáció, ulceráció és a viszketés (32). Ritkán influenzaszerű tünetekről is beszámoltak (33,34). Napjainkban klinikai vizsgálatban elérhető a resikvimod, mely nem csak a TLR-7-nek a potens agonistája, mint az imikvimod, hanem a TLR-8-nak is (35). A resikvimod 0,03–0,06%-os géllal végzett fázis I-es klinikai vizsgálatok eredményei biztatóak (36).

Újdonságok

Jelenleg is folynak klinikai vizsgálatok lokális histon-deacetyláz gátlókkal (squaramidok), melyek a korai stádiumú mycosis fungoides/ más CTCL-ek terápiás lehetőségeit célozzák (37). Az 5-fluor-uracil krém (38), a lokális metotrexát-laurocapram (39) és a takrolimusz 0,1% kenőcs (40) hatékonyságáról jelenleg kisebb esettanulmányok eredményei állnak rendelkezésre, melyek szintén biztató eredményeket hoztak. A jövőben további nagyobb esetszámú randomizált vizsgálatok szükségesek ezen módszerek hatékonyságának igazolására.

Fényterápiák

A fototerápiák széles körben használatosak korai stádiumú cutan lymphomák kezelésében monoterápiaként, illetve terápia refrakter vagy előrehaladott esetekben (IIB stádiumtól) kombinációban (1). A jelenlegi ajánlásoknak megfelelően a NB-UVB és a PUVA egyaránt elsőként választandó kezelések közé tartozik, a terápiás választást a tumor stádiuma vagy az adott intézmény terápiás lehetőségei diktálják. Az NCCN és ESMO ajánlások alapján az MF folt stádiumában NB-UVB kezelés is választható elsőként, míg a vastagabb plakk stádiumú vagy folliculotrop esetekben elsősorban PUVA kezelést javasolnak, tekintettel a mélyebb penetrációra (9,10). Korai stádiumú cutan T-sejtes lymphomák esetében a fényterápiák potenciális kuratív kezelési módnak is tekinthetőek, azonban palliatív és fenntartó kezelésként is alkalmazhatjuk. A fenntartó kezelés célja a remissziós szak meghosszabbítása, a relapszusok számának a csökkentése. Jelenleg rendelkezésünkre álló adatok alapján, azonban a vizsgálatok eredményei ellentmondásosak, valamint nem szabad megfelekedni az emelkedett UV expozíció hatásairól sem, ha fenntartó kezelés mellett döntünk (8). Az Egyesült Államok Cutan Lymphoma Konzorciuma

(USCLC) 2016-os közleményében a nemzetközi adatok alapján egy irányelvet fogalmaz meg a CTCL fénykezelésével kapcsolatban (8,41). Javasol a kuratív és a fenntartó fázis között egy konszolidációs terápiás fázist, ahol a kezelések gyakorisága és dózisa állandó (40). Ebben a fázisban klinikailag már bőrtünet nem észlelhető, ez a szövettani és molekuláris remisszió maximális elérését biztosítja (42,43). A fototerápia egyik leg súlyosabb potenciális mellékhatása lehet a másodlagos bőrrák. Nagyszámú beteganyagot tartalmazó, NB-UVB kezelésben részesülő főleg psoriasisos betegeket tartalmazó tanulmányokban nem találtak emelkedett tumor kockázatot (44–46).

Az UVA magas kumulatív dózisa esetén a non-melanoma bőrtumороk, különösen a laphámsejtes carcinoma (SCC) fokozott kockázatával járhat (47). Meta-analízisek eredményei igazolták, hogy nagy dózisu PUVA (> 200 kezelés vagy 2000 J / cm²) kezelés mellett az alacsony dózisu (<100 kezelés vagy <1000 J / cm²) terápiákhoz képest a laphám tumor rizikója 14-szeresre nő (48). Tekintettel a bőrrák fokozott kockázatára, a Brit Bőrgyógyászok Szövetsége (BAD) és a Brit Fotodermatológiai Társaság javaslata alapján a kezelés élettartam-kumulatív dózisát 1200J/cm² vagy 250 kezelésben maximalizálták (31).

NB-UVB

Az IA stádiumú CTCL esetében a szűk spektrumú UVB (NB-UVB) az elsőként választandó kezelések közé tartozik. Az irodalmi adatok szerint a folt és a plakk stádiumú MF-es betegeknél NB-UVB kezelés komplett remissziós rátája átlagosan 84%-ra tehető (54–90%), heti 3 alkalommal végzett kezelés mellett. A relapszusmentes időszak 5,9–14,5 hónap közé tehető (49). Az eddigi irodalmi adatok, jól ismert fizikai tulajdonságok alapján általánosan elfogadott, hogy a NB-UVB kevésbé hatékony vastagabb plakkok esetén, illetve a PUVA-val kezelt esetekkel összevetve, rövidebb relapszusmentes idő várható (50). Egy 114 korai stádiumú MF-es beteget vizsgáló retrospektív tanulmány összehasonlítva a két fényterápiás modalitást, a komplett remisszió (62,1% és 68,4%), illetve a relapszusmentes időszakot (11,5 és 14,0 hónap) tekintve nem talált szignifikáns különbséget, PUVA és NB-UVB esetében (51).

A NB-UVB fenntartó kezelés szükségességével kapcsolatban eddig nem született határozott állásfoglalás. Az Amerikai Cutan Lymphoma Társaság javasolja a komplett remissziót követő fenntartó terápiát a hosszabb relapszusmentes időszak elérése érdekében (41). A NB-UVB mellett kevesebb mellékhatás várható, jobban tolerálható mint a PUVA (49).

PUVA

A PUVA volt az első fényterápiás modalitás a CTCL kezelésére (52). Az NCCN guideline alapján továbbra is első vonalban választandó kezelés vastagabb plakk stádiumú, illetve folliculotrop MF esetében (10). Az Amerikai Cutan Lymphoma Társaság adatai alapján a PUVA komplett remissziós rátája 85% IA stádiumban (130/152 beteg), 65% IB stádiumban (114/175 beteg) és 85%-ra tehető IIA stádium esetén (30/35 beteg) (41). Egy randomizált kontrollált vizsgálat során az IB és IIA stádiumú MF

betegek 25%-ánál tartós remisszió volt észlelhető (53). Az irodalmi adatok alapján heti 2-3 alkalommal végzett kezelés esetén 2–4 hónapos komplett remisszió várható (54). Az érvényes ajánlások terápia refrakter esetekben, illetve beszűrtebb plakkok esetén, a PUVA szisztémás kezeléssel (IFN α / retinoid) való kiegészítését javasolják.

UVA1

Az NCCN guideline a PUVA kezelés mellett szintén elsővonalbeli kezelésként javasolja az UVA1 fényterápiát MF vastagabb plakk illetve tumor stádium esetében. UVA-val összevetve az UVA1 (340–400 nm) mélyebbre hatol a dermiszben (55,56), nem igényel kiegészítő psoralent, ami a PUVA-hoz képest alacsonyabb fototoxicitást eredményez (57). Jelenleg kis esetszámú vizsgálatok eredményei állnak rendelkezésre cutan lymphomák kezelésével. Egy 19 korai stádiumú (IA–IIA) MF beteggel végzett vizsgálatban, heti 5 kezelés mellett, 63%-ban komplett remisszió és 37%-ban parciális remisszió volt látható. Az UVA1 kezelést követő 3 hónapon belül azonban magas (58%) relapszus rátára számíthatunk. Szintén egy kis esetszámú (13) vizsgálatban kimutatták, hogy az UVA1 hatásos kiterjedt plakkok, nodusok és eritrodermiás MF esetében, 85%-nál komplett remissziót, a fennmaradó 15%-nál parciális remissziót sikerült elérni (55). Az UVA1 biztonságos alternatívája, vagy kiegészítője lehet más bőrre irányuló terápiáknak, hazánkban azonban jelenleg nem érhető el.

Excimer lézer

Jelenleg csupán kis esetszámú tanulmány áll rendelkezésre a CTCL kezelési hatékonyságával kapcsolatban. Az eddigi adatok alapján az excimer 308 nm-es lézer biztonságos és hatékony a korai stádiumú MF-ben, főleg izolált foltokon alkalmazva. Előnye, hogy nehezen elérhető anatómiai helyeken is alkalmazható (58,59).

Fotodinámiás terápia (PDT)

Néhány esetsorozat áll rendelkezésünkre, amelyekben a válaszadási ráta 70% volt és a betegek 86%-nál az utánkövetési időben a hatás tartósnak bizonyult (8–31 hónap) (60). A beavatkozás előnye, hogy biztonságos, jól tolerálható és ismételhető. Amennyiben egyéb SDT-ra nem reagáló szoliter lézió van jelen, alternatív megoldásként alkalmazhatjuk. A CTCL kezelésben a pontos helyének meghatározásához klinikai vizsgálatok végzése szükséges (1).

Lokalizált sugárterápia és teljes bőr elektronbesugárzás (TSEB)

A cutan T-sejtes lymphomák közül a mycosis fungoides különösen sugárérzékeny daganat (50, 61). A lokalizált sugárterápia jól alkalmazható plakk és tumor stádiumban egyaránt monoterápiában, vagy más lokális kezelésekkal kombinálva (24). Korai stádiumokban kuratív céllal, míg előrehaladottabb stádiumokban hatékony palliatív kezelésként alkalmazható (8). A dózis és a frakciók számának meghatározása során figyelembe kell venni az anatómiai lokalizációt, a tumor vastagságát, a lehetséges akut és késői szövődeményeket, illetve mérlegelni kell a teljes-test elektronbesugárzás szükségességét (1). IA–IIB stádiumokban már alacsony dózisu (8 Gy) sugárterápiával

is magas, 92%-94%-os komplett remisszió várható (62). Palliatív kezelésként szintén alacsonyabb 8–12 Gy sugárdózis javasolt, mellyel a kezelés szükség esetén ismétélhető (63). Míg a nehezebben reagáló tumoros stádium, illetve a ritka unilézionális MF esetében nagyobb dózisokkal (20–30 Gy) kuratív, vagy hosszantartó stabil állapotot érhetünk el (62,63). Előrehaladott, III-IVA stádiumú eritrodermiás MF vagy Sézary szindrómában észlelt izolált tumorok, vagy súlyos kéz- és lábérzékenység esetében is jól alkalmazható a lokális sugárkezelés (64). A TSEB testszerte kiterjedten megjelenő foltok, plakkok esetében az MF bármely stádiumában megfontolandó kezelési mód lehet. Előrehaladott MF esetében (T4) szisztémás terápiával kombinálva alkalmazható. Számos retrospektív vizsgálat igazolta, hogy az egyik legjobb terápiás válaszadási arány érhető el vele, I A stádiumban ez eléri a 97%-ot (1). A TSEB hátránya, hogy az elérhetősége sok helyen, Magyarországon is limitált.

Kombinációs kezelések

A kombinációs kezelések elsődleges célja a terápia hatékonyságának és a tünetmentes időszaknak a növelése. CTCL-ák esetében irodalmi adatok elsősorban a PUVA kezelés szisztémás készítményekkel történő kombinációjával állnak rendelkezésünkre. Hatékony kezelésnek bizonyult a PUVA-interferon-alfa (IFN α) kombináció, azonban ez a kezelési mód ma már nem érhető el IFN α hiánya miatt. Retinoiddal történő együttes alkalmazása során a Skandináv Mycosis Fungoides Társaság a re-PUVA és a PUVA komplett remissziós rátája között nem talált szignifikáns különbséget (73% illetve 72%), a re-PUVA tolerálhatósága jónak bizonyult. A relapszusok aránya szintén hasonló volt, azonban fenntartó retinoid adása mellett egyes esetekben hosszabb relapszusmentes idő volt észlelhető (65). Az orális retinoidok alkalmazásával csökkenthető volt a non-melanoma bőr tumorok rizikója (66).

Összefoglalás

Korai stádiumú CTCL-ben az agresszív szisztémás kezelés kerülendő. Jól megválasztott SDT terápiával, azok kombinációjával hosszú távon tünetmentesség érhető el a betegnél. A kezelési irányelvek pontosítására, a különböző SDT-k kombinációjának és a fenntartó kezelések hatékonyságának megítélésére jól átgondolt, összehasonlító klinikai vizsgálatokra van szükség a jövőben.

IRODALOM

- Lovgren M.L., Scarisbrick J.J.: Update on skin directed therapies in mycosis fungoides *Chin Clin Oncol.* (2019) 8(1), 7.
- Bőr- és Nemikórtani Szakmai Kollégium. Az Egészségügyi Minisztérium szakmai protokollja Cutan lymphomák. http://fts.zpte.hu/docs/protokollok/BORLymphoma_P.pdf
- Marschalkó M., Erős N., Wikonkál N. és mtsai.: Cutan T-sejtes lymphoma bexaroten kezelése. *BVSZ.* (2009) 85(3), 119–123.
- Korgavkar K., Xiong M., Weinstock M. Changing incidence trends of cutaneous T-cell lymphoma. *JAMA Dermatol.* (2013) 149 (11), 1295-1299.
- Willemze R., Jaffe E.S., Burg G. és mtsai.: WHO-EORTC classification for cutaneous lymphomas. *Blood.* (2005) 105(10), 3768-3785.
- Willemze R., Cerroni L., Kempf W.: The 2018 update of the WHO-EORTC classification for primary cutaneous lymphomas. *Blood.* (2019) 133(16), 1703–1714.
- Szakonyi J., Tóth V., Tóth B. és mtsai.: Első tapasztalataink brentuximab vedotinnal cutan T-sejtes lymphoma kezelésében. *BVSZ.* (2019) 95(3), 129–135.
- Tarabardkar E.S., Shinohara M.M. Skin Directed Therapy in Cutaneous T-Cell Lymphoma. *Front Oncol.* (2019) 9, 260.
- Willemze R., Hodak E., Zinzani P.L. és mtsai.: Primary cutaneous lymphomas: ESMO Clinical Practice Guidelines for diagnosis, treatment and follow-up. *Annals of Oncol.* (2018) 29(4), 30–40.
- Mehta-Shah N., Horwitz S.M., Ansell S. és mtsai.: NCCN Guidelines Insights: Primary Cutaneous Lymphomas, Version 2.2020. *J Natl Compr Canc Netw.* (2020) 18(5), 522-536.
- Santoro D., Marsella R., Hernandez J. Investigation on the association between atopic dermatitis and the development of mycosis fungoides in dogs: a retrospective case-control study. *Vet. Dermatol.* (2007) 18, 101–106.
- Lai P.J., Hsiao Y.P., Hsu J.D. és mtsai.: Early stage mycosis fungoides with focal CD30-positive large cell transformation. *Derm Sinica.* (2013) 31(2), 73-77.
- Wu H., Telang G.H., Lessin S.R., és mtsai.: Mycosis fungoides with CD30-positive cells in the epidermis. *Am J Dermatopathol.* (2000) 22(3), 212-216.
- De Marchi S.U., Stinco G., Errichetti E. és mtsai.: The influence of the coexpression of CD4 and CD8 in cutaneous lesions on prognosis of mycosis fungoides: a preliminary study. *J Skin Cancer.* (2014) (2), 624143.
- Farber E.M., Cox A.J., Steinberg J. és mtsai.: Therapy of mycosis fungoides with topically applied fluocinolone acetonide under occlusive dressing. *Cancer.* (1966) 19, 237–245.
- Zackheim H.S., Kashani-Sabet M., Amin S.: Topical corticosteroids for mycosis fungoides. Experience in 79 patients. *Arch Dermatol.* (1998) 134, 949–954.
- Zackheim H.S. Treatment of patch-stage mycosis fungoides with topical corticosteroids. *Dermatol Ther.* (2003) 16(4), 283–287.
- Farber E.M., Zackheim H.S., McClintock R.P. és mtsai.: Treatment of mycosis fungoides with various strengths of fluocinolone acetonide cream. *Arch Dermatol.* (1968) 97(2), 165–172.
- Zhang C., Hazarika P., Ni X. és mtsai.: Induction of apoptosis by bexarotene in cutaneous T-cell lymphoma cells: relevance to mechanism of therapeutic action. *Clin Cancer Res.* (2002) 8(5), 1234–1240.
- FDA Approved Drug Products. Available from: https://www.accessdata.fda.gov/drugsatfda_docs/label/2000/210561b1.pdf.
- Breneman D., Duvic M., Kuzel T. és mtsai.: Phase 1 and 2 trial of bexarotene gel for skin-directed treatment of patients with cutaneous T-cell lymphoma. *Arch Dermatol.* (2002) 138(3), 325–332.
- Apisarnthanarax N., Talpur R., Ward S. és mtsai.: Tazarotene 0.1% gel for refractory mycosis fungoides lesions: an open-label pilot study. *J Am Acad Dermatol.* (2004) 50(4), 600-607.
- Aires D., Shaath T., Fraga G., és mtsai.: Safe and efficacious use of a topical retinoid under occlusion for the treatment of mycosis fungoides. *J Drugs Dermatol.* (2014) 13(12), 1479-1480.
- Bassiri-Tehrani S., Ba B.A., Cohen DE. Treatment of cutaneous T-cell lymphoma with alitretinoin gel. *Int J Dermatol.* (2002) 41(2), 104-106.
- Trautinger F., Eder J., Assaf C. és mtsai.: European Organisation for Research and Treatment of Cancer consensus recommendations for the treatment of mycosis fungoides/Sézary syndrome - Update 2017. *Eur J Cancer.* (2017) 77, 57-74.
- Liner K., Brown C., McGirt L.Y. Clinical potential of mechlorethamine gel for the topical treatment of mycosis fungoides-type cutaneous T-cell lymphoma: a review on current efficacy and safety data. *Drug Des Devel Ther.* (2018) 12, 241-254.
- Lindahl L.M., Fenger-Grøn M., Iversen L. és mtsai.: Secondary cancers, comorbidities and mortality associated with nitrogen mustard therapy in patients with mycosis fungoides: a 30-year

- population-based cohort study. *Br J Dermatol.* (2014) *170*(3),699-704.
28. *de Quatrebarbes J., Esteve E., Bagot M. M. és mtsai.:* Treatment of early-stage mycosis fungoides with twice-weekly applications of mechlorethamine and topical corticosteroids: a prospective study. *Arch Dermatol.* (2005) *141*(9), 1117–1120.
 29. *Zackheim H.S., Epstein E.H., Crain W.R.* Topical carmustine (BCNU) for cutaneous T cell lymphoma: a 15-year experience in 143 patients. *J Am Acad Dermatol.* (1990) *22*(5), 802-810.
 30. *Nguyen C.V., Bohjanen K.A.* Skin-Directed Therapies in Cutaneous T-Cell Lymphoma. *Dermatol Clin.* (2015) *33*(4), 683-696.
 31. *Whittaker S.J., Marsden J.R., Spittle M. és mtsai.:* Joint British Association of Dermatologists and U.K. Cutaneous Lymphoma Group guidelines for the management of primary cutaneous T-cell lymphomas. *Br J Dermatol.* (2003) *149*(6),1095-1107.
 32. *Shipman A.R., Scarisbrick J.* New treatment options for mycosis fungoides. *Indian J Dermatol.* (2016) *61*(1), 119.
 33. *Lewis D.J., Byekova Y.A., Emge D.A. és mtsai.:* Complete resolution of mycosis fungoides tumors with imiquimod 5% cream: a case series. *J Dermatol Treat.* (2017) *28*(6), 567–569.
 34. *Deaths M.J., Chapman J.T., Dellavalle R.P. és mtsai.:* Treatment of patch and plaque stage mycosis fungoides with imiquimod 5% cream. *J Am Acad Dermatol.* (2005) *52*(2), 275–280.
 35. *Huen A.O., Rook A.H.* Toll receptor agonist therapy of skin cancer and cutaneous T-cell lymphoma. *Curr Opin Oncol.* (2014) *26*(2), 237–244.
 36. *Rook A.H., Gelfand J.M., Wyszocka M. és mtsai.:* Topical resiquimod can induce disease regression and enhance T-cell effector functions in cutaneous T-cell lymphoma. *Blood.* (2015) *126*(12), 1452–1461.
 37. *Fournier J.F., Bhurruth-Alcor Y., Musicki B.* Squaramides as Novel Class I and IIB Histone Deacetylase Inhibitors for Topical Treatment of Cutaneous T-Cell Lymphoma. *Bioorg Med Chem Lett.* (2018) *28*(17), 2985-2992.
 38. *Kannangara A.P., Levitan D., Fleischer A.B.* Six patients with early-stage cutaneous T-cell lymphoma successfully treated with topical 5-fluorouracil. *J Drugs Dermatol.* (2010) *9*(8), 1017-1018.
 39. *Demierre M-F., Vachon L., Ho V. és mtsai.:* Phase 1/2 pilot study of methotrexate-laurocapram topical gel for the treatment of patients with early-stage mycosis fungoides. *Arch Dermatol.* (2003) *139*(5), 624-628.
 40. *Rallis E., Economidi A., Verros C. és mtsai.:* Successful treatment of patch type mycosis fungoides with tacrolimus ointment 0.1%. *J Drugs Dermatol.* (2006) *5*(9), 906-907.
 41. *Olsen E.A., Hodak E., Anderson T. és mtsai.:* Guidelines for phototherapy of mycosis fungoides and Sezary syndrome: a consensus statement of the United States cutaneous lymphoma consortium. *J Am Acad Dermatol.* (2016) *74*(1), 27–58.
 42. *Gathers R.C., Scherschun L., Malick F. és mtsai.:* Narrowband UVB phototherapy for early-stage mycosis fungoides. *J Am Acad Dermatol.* (2002) *47*(2), 191–197.
 43. *Dereure O., Picot E., Comte C. és mtsai.:* Treatment of early stages of mycosis fungoides with narrowband ultraviolet B. A clinical, histological and molecular evaluation of results. *Dermatology.* (2009) *218*, 1–6.
 44. *Querfeld C., Rosen S.T., Kuzel T.M. és mtsai.:* Long-term follow-up of patients with early-stage cutaneous T-cell lymphoma who achieved complete remission with psoralen plus UV-A monotherapy. *Arch Dermatol.* (2005) *141*(3), 305–311.
 45. *Lee E., Koo J., Berger T.* UVB phototherapy and skin cancer risk: a review of the literature. *Int J Dermatol.* (2005) *44*(5), 355-360.
 46. *Hearn R.M.R., Kerr A.C., Rahim K.F. és mtsai.:* Incidence of skin cancers in 3867 patients treated with narrow-band ultraviolet B phototherapy. *Br J Dermatol.* (2008) *159*(4), 931-935.
 47. *Nijsten T.E.C., Stern R.S.* The Increased Risk of Skin Cancer Is Persistent After Discontinuation of Psoralen+Ultraviolet A: A Cohort Study. *J Invest Dermatol.* (2003) *121*, 252-258.
 48. *Stern R.S., Lunder E.J.* Risk of squamous cell carcinoma and methoxsalen (psoralen) and UV-A radiation (PUVA). A meta-analysis. *Arch Dermatol.* (1998) *134*(12), 1582-1585.
 49. *Nikolaou V., Sachlas A., Papadavid E. és mtsai.:* Phototherapy as a first-line treatment for early-stage mycosis fungoides: the results of a large retrospective analysis. *Photodermatol Photoimmunol Photomed.* (2018) *34*(5), 307–313.
 50. *Whittaker S., Hoppe R., Prince H.M.* How I treat mycosis fungoides and Sézary syndrome. *Blood.* (2016) *127*(25), 3142-3153.
 51. *Ponte P., Serrão V., Apetato M.* Efficacy of narrowband UVB vs. PUVA in patients with early-stage mycosis fungoides. *J Eur Acad Dermatol Venereol.* (2010) *24*(6), 716-721.
 52. *Gilchrest BA, Parrish JA, Tanenbaum L. és mtsai.:* Oral methoxsalen photochemotherapy of mycosis fungoides. *Cancer.* (1976) *38*(2), 683–689.
 53. *Whittaker S., Ortiz P., Dummer R. és mtsai.:* Efficacy and safety of bexarotene combined with psoralen-ultraviolet A (PUVA) compared with PUVA treatment alone in stage IB-IIA mycosis fungoides: final results from the EORTC Cutaneous Lymphoma Task Force phase III randomized clinical trial (NCT00056056). *Br J Dermatol.* (2012) *167*(3), 678-687.
 54. *Querfeld C., Rosen S.T., Kuzel T.M. és mtsai.:* Long-term follow-up of patients with early-stage cutaneous T-cell lymphoma who achieved complete remission with psoralen plus UV-A monotherapy. *Arch Dermatol.* (2005) *141*(3), 305–311.
 55. *Zane C., Leali C., Airò P. és mtsai.:* „High-dose” UVA1 therapy of widespread plaque-type, nodular, and erythrodermic mycosis fungoides. *J Am Acad Dermatol.* (2001) *44*(4), 629-633.
 56. *Jang M.S., Kang D.Y., Jeon Y.S. és mtsai.:* Ultraviolet A1 Phototherapy of Mycosis Fungoides. *Ann Dermatol.* (2013) *25*(1), 104-107.
 57. *Krutmann J., Morita A.* Mechanisms of ultraviolet (UV) B and UVA phototherapy. *J Invest Dermatol Symp Proc.* (1999) *4*(1), 70–72.
 58. *Deaver D., Cauthen A., Cohen G. és mtsai.:* Excimer laser in the treatment of mycosis fungoides. *J Am Acad Dermatol.* (2014) *70*(6), 1058-1060.
 59. *Meisenheimer J.L.* Treatment of mycosis fungoides using a 308-nm excimer laser: two case studies. *Dermatol Online J.* (2006) *12*(7), 11.
 60. *Kim S.T., Kang D.Y., Kang J.S. és mtsai.:* Photodynamic therapy with methyl-aminolaevulinic acid for mycosis fungoides. *Acta Derm Venereol.* (2012) *92*(3), 264-268.
 61. *Kirova Y.M., Piedbois Y., Haddad E. és mtsai.:* Radiotherapy in the management of mycosis fungoides: indications, results, prognosis. Twenty years experience. *Radiother Oncol* (1999) *51*(2), 147-151.
 62. *Neelis K.J., Schimmel E.C., Vermeer M.H. és mtsai.:* Low-dose palliative radiotherapy for cutaneous B- and T-cell lymphomas. *Int J Radiat Oncol Biol Phys.* (2009) *74*(1), 154-158.
 63. *Specht L., Dabaja B., Illidge T. és mtsai.:* Modern radiation therapy for primary cutaneous lymphomas: field and dose guidelines from the International Lymphoma Radiation Oncology Group. *Int J Radiat Oncol Biol Phys.* (2015) *92*(1), 32-39.
 64. *Tandberg D.J., Craciunescu O., Kelsey C.R.:* Radiation Therapy for Cutaneous T-Cell Lymphomas. *Dermatol Clin.* (2015) *33*(4), 703-713.
 65. *Thomsen K., Hammar H., Molin L. és mtsai.:* Retinoids plus PUVA (RePUVA) and PUVA in mycosis fungoides, plaque stage. A report from the Scandinavian Mycosis Fungoides Group. *Acta Derm Venereol.* (1989) *69*(6), 536-538.
 66. *Papadavid E., Antoniou C., Nikolaou V. és mtsai.:* Safety and efficacy of low-dose bexarotene and PUVA in the treatment of patients with mycosis fungoides. *Am J Clin Dermatol.* (2008) *9*(3), 169-173.

Érkezett: 2020.08.11.

Közlésre elfogadva: 2020. 08.31.